

# Bilaterale knöcherne Veränderungen am Tuberculum tali proximalis als Folge einer Avulsionsfraktur bei einem Pferd

Urs Röthlisberger, Anton Fürst, Urs Geissbühler und Jörg A. Auer

Veterinär-Chirurgische Klinik der Universität Zürich

## Zusammenfassung

Ein 5-jähriger Warmblutwallach wurde mit einer Lahmheit beider Hintergliedmassen vorgestellt. Bei der Untersuchung an der Veterinär-Chirurgischen Klinik der Universität Zürich konnte die Lahmheit auf die Sprunggelenke lokalisiert und mittels intraartikulärer Anästhesie der Talokruralgelenke bestätigt werden. Radiologisch konnten dorsal am Sagittalkamm der linken Cochlea tibiae zwei kleine Knochenfragmente und an den proximalen Enden der beiden medialen Talusrollkämme knöcherne Zubildungen diagnostiziert werden. Zudem zeigte das Pferd Anzeichen von Spat in beiden distalen Intertarsalgelenken. Da das Pferd nach einer konservativen Therapie mit Hyaluronsäure und steroidal entzündungshemmern nur wenig Besserung zeigte, wurde es geschlachtet. Bei der pathologischen Untersuchung konnten am proximalen Ende der medialen Talusrollkämme große, unregelmässige, knöcherne Zubildungen am Tuberculum tali proximalis gesehen werden.

Diese Zubildungen wiesen Merkmale auf, wie sie bei einer Osteochondrose, einer separaten Ossifikation, bei einem direkten Trauma oder einer Avulsionsfraktur anzutreffen sind. Aufgrund der Anamnese, der klinischen und der radiologischen Untersuchung, sowie den pathologischen Befunden, wurde die Diagnose einer Avulsionsfraktur des Tuberculum tali proximalis gestellt.

**Schlüsselwörter:** Pferd, Sprunggelenk, Osteochondrose, inkomplette Ossifikation, Fraktur

---

## Bilateral avulsion fracture of the medial proximal tubercle of the tibiotarsal bone

A 5-year old swiss warmblood gelding was admitted to the Veterinary Surgery Clinic of the University of Zurich with a history of lameness in both hind limbs. The site of the lameness was located by intraarticular anesthesia at the tibiotarsal joints. Radiographically two small fragments were diagnosed at the dorsal aspect of the intermediate sagittal ridge of the distal tibia and bony proliferations at the medial proximal tubercle on both tibiotarsal bones. Furthermore the horse showed signs of bone spavin at the distal intertarsal joints of both limbs. The conservative treatment consisting of an intra articular injection of a hyaluronan and a steroidal antiinflammatory drug was not successful in abolishing the lameness. Because of the guarded prognosis and other reasons, the owners decided to put the horse down. The post mortem examination showed large bony fragments with an irregular surface at the proximal end of the medial trochlear ridge of the right and the left talus. On both sides the medial proximal tubercle of the tibiotarsal bone was too small compared to a normal tarsal bone.

These bony fragments showed signs, which can be found in osteochondrosis, in separate ossification, in cases of direct trauma and avulsion fractures.

Combining the findings of the anamnesis, the clinical, radiographic and post mortem examination, an avulsion fracture of the medial proximal tubercle of the tibiotarsal bone in both rear limbs was diagnosed.

**Keywords:** horse, tarsus, osteochondrosis, incomplete ossification, fracture

## Einleitung

Knöcherne Fragmente dorsal am Sagittalkamm der Cochlea tibiae wurden erstmals von Birkeland und Haakenstad beschrieben (Birkeland und Haakenstad, 1968). Sie sahen als Ursache eine Fraktur als Folge einer Minderdurchblutung nach einem Trauma und schlossen eine Entwicklungsanomalie noch aus. Moor et al. (Moor et al., 1972) bezeichneten diese Fragmente als Form einer Osteochondritis dissencans und fanden ähnliche Läsionen am medialen Malleolus und am lateralen Talusrollkamm. Als weitere Lokalisationen wurden von Strömberg und Rejnö (Strömberg und Rejnö, 1978) der laterale Malleolus und der mediale Talusrollkamm der Liste der Osteochondroseveränderungen innerhalb des Talokruralgelenkes hinzugefügt. Je distaler an den Rollkämmen die Veränderungen gefunden wurden, desto eher waren diese Knochenfragmente frei im Gelenk lokalisiert. McIlwraith et al. (McIlwraith et al., 1991) fanden bei der Arthroskopie von 318 Talokruralgelenken bei 225 Pferden

in 262 Fällen osteochondrotische Läsionen dorsal am Sagittalkamm der distalen Tibia, 52 am lateralen Talusrollkamm, 19 am medialen Malleolus und 7 am medialen Talusrollkamm. Als Ausdruck von Osteochondrose bezeichneten Shelley und Dyson ein separiertes Knochenstück ausgehend vom Tuberculum tali proximalis am medialen Talusrollkamm (Shelley und Dyson, 1984).

Supplementäre Knochenstücke im proximalen Bereich des medialen Talusrollkamm wurden von Röthlisberger (Röthlisberger, 1989) bei 8 von 500 radiologisch untersuchten Pferden gefunden. Diese Knöchelchen konnten nie bilateral gesehen werden und wurden, in Anlehnung an die Humananatomie, als Os trigonum bezeichnet. Beim Menschen kann der Processus posterior am medialen Rollkammende des Talus ein eigenes Ossifikationszentrum besitzen, danach als Os trigonum separiert bleiben oder knorpelig mit dem Talus verwachsen

(Helal, 1995). Das Vorhandensein eines separaten Ossifikationszentrums im Talokruralgelenk des Pferdes fanden Grondahl et al. (Grondahl et al., 1996) als die wahrscheinlichste Erklärung für das Auftreten von OCD-Fragmenten dorsal am Sagittalkamm der Cochlea tibiae.

Frakturen der am Talokruralgelenk beteiligten Knochen treten sporadisch auf. Dabei können die Malleoli der Tibia, die Rollkämme des Talus, der Kalkaneus und das Sustentaculum tali beteiligt sein (Jakovljevic et al., 1982; Nixon, 1996). Direkte Krafteinwirkung auf die Talusrollkämme nach Hufschlägen, Stürzen oder Anschlägen an festen Gegenständen kann insbesondere am distalen Ende des lateralen Rollkammes und am proximalen Ende des medialen Rollkammes zu Frakturen führen (Tulleners und Reid, 1981; Jakovljevic et al., 1982; Sullins und Stashak, 1983; Specht und Moran, 1990; Foerner, 1992). Die Unterscheidung zwischen einer Absprengfraktur und einem Osteochondrosefragment ist nicht immer einfach, sollte aber an Hand der Lokalisation und der Charakteristik des Knochenstückes vorgenommen werden können (McIlwraith, 1983). Goodrich et al. beschrieben einen Fall einer Avulsionsfraktur des langen lateralen Kollateralbandes am Kalkaneus (Goodrich et al., 1997) und Boero et al. berichteten über 9 Standardbred Traber mit einer Enthesiopathie der gleichen Struktur (Boero et al., 1988). Da anamnestisch in keinem Fall ein Hinweis auf ein akutes Trauma bestand, folgerten die Autoren, dass es sich bei diesen Läsionen um die Folge einer chronischen Überbelastung handeln muss.

Der folgende Fallbericht beschreibt bilaterale knöcherne Veränderungen an den proximalen Enden der medialen Talusrollkämme.

## Untersuchung

### Anamnese

Ein 5-jähriger, ca. 175cm grosser und 690 kg schwerer Schweizer Warmblutwallach wurde an der Veterinär-Chirurgischen Klinik der Universität Zürich wegen Lahmheit hinten beidseits, mit Einknicken und Problemen beim Aufstehen vorgestellt. Die Symptome bestanden seit Monaten und verschlimmerten sich mit zunehmendem Gebrauch.

Dasselbe Pferd zeigte in den ersten 8 Tagen nach der Geburt eine ausgeprägte Durchtrittigkeit der Hintergliedmassen mit zehenweiter Stellung und als eineinhalbjähriges Fohlen war es häufig in hundesitzartiger Position auf der Weide anzutreffen. Zwischen dem 4. und dem 5. Altersjahr wuchs das Pferd um mehr als 10 cm.

### Klinische Untersuchung

Das Pferd stand zehenweit, die Sprunggelenke waren wenig ausgeprägt mit einer geringen Winkelung und einer Valgusstellung. Das linke Talokruralgelenk war hochgradig, das rechte leicht- bis mittelgradig angefüllt. Im Schritt konnte ein ausgeprägter Wendeschmerz auf die linke und auf die rechte Hand und geradeaus ein sehr kurzer, hahnentrittartiger Gang festge-

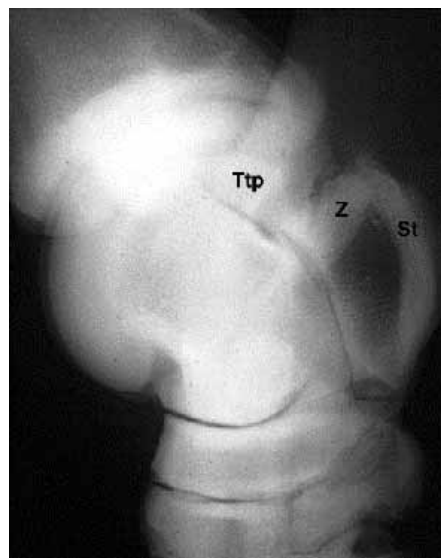
stellt werden. Im Trab zeigte das Pferd eine leicht- bis mittelgradige Lahmheit hinten rechts und eine mittelgradige Lahmheit hinten links. Die Lahmheit konnte durch die Tarsalbeugeproben deutlich verstärkt werden. Die intrartikuläre Anästhesie der Talokruralgelenke mit je 15 ml Mepivacain HCl 2% (Kantonsapotheke Zürich, CH) war positiv bezüglich Lahmheit und Beugeprobe nach 5 Minuten. Die Synovia war vermehrt, von wässriger Konsistenz und normaler Farbe.

Auf Grund der klinischen und der radiologischen Befunde wurde ein konservativer Therapieversuch mit Instillation von steroidal Entzündungshemmern (Lipotalon®, Merkle GmbH, Blaubeuren, D) und Hyaluronsäure (Hyalovet®, Fidia, Abano Terme, I) in beide Talokruralgelenke unternommen. Da keine Besserung der klinischen Symptome erreicht werden konnte und die Besitzer, wegen der unsicheren Prognose und anderer Gründe, keine Einwilligung für eine operative Therapie erteilten, wurde das Pferd geschlachtet.

### Radiologie

Von den beiden Sprunggelenken wurden je eine Röntgenaufnahme mit lateromedialem, dorsoplantarem und dorsolatero-30°-plantaromedialem Strahlengang angefertigt. Als Abbildungssysteme wurden Speicherfolien (ST V, Fuji®, Zürich, CH) verwendet, die von einem digitalen Gerät (FCR AC 3, Fuji®, Zürich, CH) gelesen und bearbeitet wurden.

Die Befunde im Sprunggelenk rechts (Abb. 1) waren sklerosierete und verkleinerte Synovialgruben im distalen Intertarsalgelenk und Osteophyten dorsal davon. Auf halber Höhe war plantar am Talus eine nach proximal gekrümmte, knöcherne Zubildung sichtbar, die sich bis an den proximodorsalen Rand des Sustentaculum tali erstreckte. Zwischen dem plantaren Ende



**Abb. 1:** Lateromediale Röntgenaufnahme des rechten Sprunggelenkes. Knöcherne Zubildung (Z) zwischen dem medialen Tuberculum tali proximalis (Ttp) und dem Sustentaculum tali (St).

Lateromedial radiograph of the right tarsus. Note the bony proliferation (Z) between the medial proximal tubercle of the tibiotarsal bone (Ttp) and the sustentaculum tali (St).

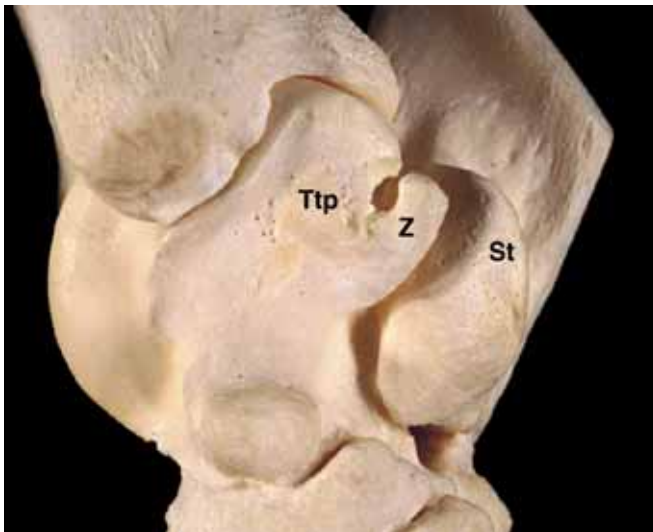
des medialen Talusrollkammes und der Zubildung war eine unregelmässig verlaufende, dünne Aufhellungslinie sichtbar. An der dorsalen Kontur des Sagittalkammes der Cochlea tibiae konnte eine Einkerbung vermutet werden.

Auf der linken Seite zeigten die Befunde im distalen Intertarsalgelenk und am plantaren Rand des medialen Talusrollkammes ein ähnliches Ausmass wie auf der rechten Seite. Die knöcherne Zubildung war aber prominenter und die Aufhellungslinie zwischen dem plantaren Ende des medialen Talusrollkammes und der Zubildung etwas ausgedehnter. Zudem waren dorsal am Sagittalkamm der Cochlea tibiae zwei kleine, nicht dislozierte, ovoide Knochenfragmente vorhanden.

Die Röntgendiagnose lautete auf leicht- bis mittelgradige Arthrosis chronica deformans im distalen Intertarsalgelenk rechts und links, Osteochondrosis dissecans an der Cochlea tibiae links und eine knöcherne Zubildung unklarer Ätiologie am medialen Talusrollkamm rechts und links.

### Pathologie

Am proximalen Ende des rechten medialen Talusrollkammes am Tuberculum tali proximalis befindet sich eine knöcherne Zubildung (Abb. 2 und 3) mit einer Breite von 1,8 cm, einer Höhe von 2 cm und einer Tiefe von 1 cm. Gegen plantarodistal ist diese Zubildung mit einer kleinen Stufe vom Talus abge-

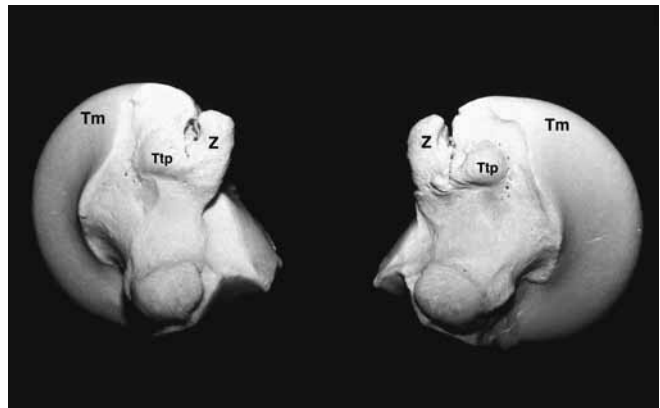


**Abb. 2:** Mediale Ansicht des rechten Sprunggelenkes (Tuberculum tali proximalis (Ttp); knöcherne Zubildung (Z); Sustentaculum tali (St)).

*Medial view of the right tarsus (medial proximal tubercle of the tibiotarsal bone (Ttp); bony proliferation (Z); sustentaculum Tali (St)).*

setzt. Die Basis ist vollständig, mit dem an dieser Stelle gegen plantar hin verbreiterten Talus, verwachsen. Auf seiner dorsalen Seite ist das Knochenstück, gegen den Rollkamm hin, durch einen engen, unruhigen Spalt getrennt, welcher sich gegen proximal bis auf 4 mm aufweitet. Gegen medial formen die Zubildung und der Talus eine schnabelförmige, unruhige Auftreibung. Dadurch vermindert sich der Abstand zum Sustentaculum tali an der engsten Stelle auf 1 mm. Normalerweise beträgt diese Distanz auf der gleichen Höhe beim gesunden Pferd 1 cm. Weiter ist das Tuberculum tali proximalis auf der rechten

Seite weniger prominent ausgebildet als auf der linken Seite. Dorsomedial im Bereiche des rechten distalen Intertarsalgelenkes sind leichtgradige, arthrotisch Veränderungen erkennbar. Die auf der rechten Seite beschriebene Zubildung am medialen Talusrollkamm (Abb. 3) ist am proximalen Ende des linken medialen Talusrollkammes ebenfalls erkennbar. Die Breite beträgt 2,4 cm, die Höhe und die Tiefe entsprechen der rechten Seite. Im engeren Teil des Spaltes bildet die Zubildung und der Talus gegen medial und lateral hin lippenartige Auftreibungen. Dorsolateral über dem distalen Intertarsalgelenk befindet sich zwischen dem Os tarsale tertium und dem Os tarsi centrale eine knöcherne Spange mit Randzackenbildung am Gelenk. Kranial am Sagittalkamm der linken Cochlea tibiae befindet sich ein Fragment mit einer Grösse von 1,2 x 6 x 9 mm.



**Abb. 3:** Mediale Ansicht des rechten und des linken Talus. Das Tuberculum tali proximalis (Ttp) ist auf der rechten Seite weniger prominent als auf der linken Seite (medialer Talusrollkamm (Tm); knöcherne Zubildung (Z)).

*Medial view of the right and the left tibiotarsal bone. The medial proximal tubercle of the tibiotarsal bone is less prominent on the right side (medial trochlear ridge of talus (Tm); bony proliferation (Z)).*

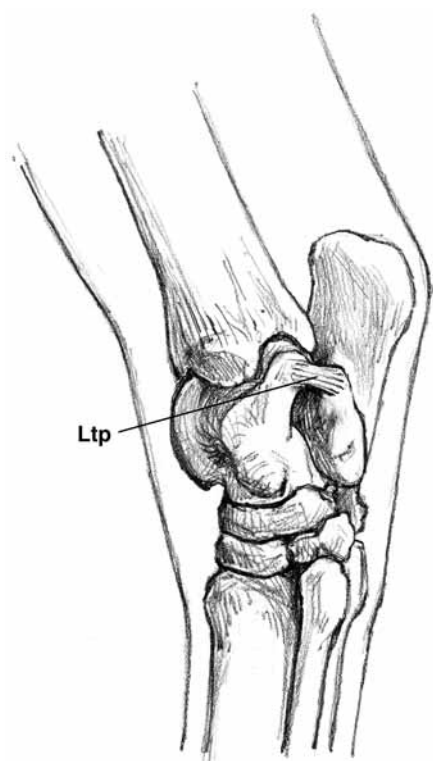
### Diskussion

Die oben beschriebenen Veränderungen zeigen Merkmale wie sie sowohl bei einer Osteochondrose, einer separaten Ossifikation, nach einem Trauma oder bei einer Avulsionsfraktur anzutreffen sind.

Osteochondrotische Veränderungen im Bereiche des Tuberculum tali proximalis wurden von Shelley und Dyson (Shelley und Dyson, 1984) beschrieben. Das Vorhandensein eines Fragmentes am Sagittalkamm der linken Trochlea tibiae zeigt, dass eine Ossifikationsstörung in dem Talokruralgelenk stattgefunden hat. Die arthrotischen Veränderungen im Sinne eines juvenilen Spaltes in den distalen Intertarsalgelenken wurden von Watrous (Watrous et al., 1991) ebenfalls als Folge einer Osteochondrose des Sprunggelenkes gewertet. Das bilaterale Vorhandensein der Veränderungen, das Alter des Tieres, die vermehrte Anfüllung der Talokruralgelenke und die Lahmheit sprechen ebenfalls dafür, dass die knöchernen Veränderungen an den Talusrollkammern als Ausdruck von osteochondrotischen Vorgängen gewertet werden können. Dagegen spricht die Grösse und die Kontur der Fragmente, welche nicht, wie ein passendes Puzzlestück, in der knöchernen Aussparung sitzen, sondern, im Ver-

gleich zu einem unverändertem Talus, aufgesetzt erscheinen. In ihrer äusseren Form und der Aufgesetztheit erinnern die knöchernen Zubildungen an das Os trigonum des Menschen, welches aus einem separaten Ossifikationszentrum entstanden ist. Im Gegensatz zu den beim Menschen gefundenen Knöchelchen wurden sie beim Pferd nie bilateral gefunden und waren in den meisten Fällen Zufallsbefunde, welche nicht mit einer Lahmheit in Verbindung gebracht werden konnten (Röthlisberger, 1989). Grondahl et al. fanden in einer Untersuchung radiologische und histologische Hinweise darauf, dass es sich bei den Fragmenten am Sagittalkamm der distalen Tibia um separate Ossifikationszentren handeln könnte (Grondahl et al., 1996). In Analogie dazu könnte dies auch für die Veränderungen im vorliegenden Fall zutreffen.

Frakturen am medialen Talusrollkamm als Folge einer direkten Krafteinwirkung sind zwar beschrieben, aber das bilaterale Auftreten und die Grösse der Veränderungen sprechen eher dagegen. Aber es sind bedeutende Hinweise auf eine Avulsionsfraktur vorhanden: Das Ligamentum talocalcaneale plantare (Abb. 4), welches das Sustentaculum tali und das Tuberculum tali proximalis des medialen Talusrollkammes verbindet, ist kürzer als bei einem unveränderten Tarsus und der Spalt zwischen der



**Abb. 4:** Das Ligamentum talocalcaneale plantare (Ltp).

*The Ligamentum talocalcaneale plantare (Ltp).*

Läsion und dem Talus divergiert in der Zugrichtung des Bandes. Durch die zehenweite Stellung der Hintergliedmasse und der Valgusstellung der Sprunggelenke entsteht eine stärkere Zugkraft auf der medialen Seite. Die beschriebene hundesitzartige Position, welche das Pferd mit 18 Monaten auf der Weide einnahm, könnte als Ausdruck eines anhaltenden Schmerzes, auf Grund von unphysiologischen Kraftverhältnissen in den Sprung-

gelenken, gewertet werden. Zwar ist die oben erwähnte Fehlstellungskombination häufig bei Fohlen anzutreffen, sie ist jedoch selten Ursache einer Lahmheit oder einer unphysiologischen Haltung.

Die intraartikuläre Anästhesie der beiden Talokruralgelenke war bereits nach 5 Minuten positiv bezüglich Lahmheit und Beugeprobe, so dass man davon ausgehen kann, dass nur diejenigen Veränderungen anästhesiert worden sind, welche sich innerhalb des betreffenden Gelenkkompartimentes befinden. Das Talokruralgelenk kommuniziert in der Regel mit dem Talokalkanealgelenk und dem proximalen Intertarsalgelenk. Osteochondroseveränderungen am Sagittalkamm der Cochlea tibiae führen normalerweise zu keiner oder nur zu einer leichtgradigen Lahmheit und, da weder bei der radiologischen Beurteilung noch in der Sektion, weitere abnorme Befunde erhoben werden konnten, kann davon ausgegangen werden, dass die Veränderungen am Tuberculum tali proximalis für die Lahmheit verantwortlich gewesen sind.

Die Grösse der Fragmente hätten eine vollständige Exzision nicht erlaubt, da dies auf Grund des zu erwartenden Bandschadens wahrscheinlich zu einer Instabilität der straffen Talokalkanealgelenke geführt hätte. Wegen der daraus resultierenden unsicheren Prognose und der Tatsache, dass das Pferd Anzeichen von weiteren degenerativen Veränderungen an beiden Sprunggelenken zeigte, wurde auf einen chirurgischen Eingriff verzichtet.

Der unreife Knochen stellt eine relativ schwache Struktur dar und kann durch osteochondrotische Vorgänge oder dem Vorhandensein eines separaten Ossifikationszentrum zusätzlich geschwächt sein. Aus diesem Grund ist eine Avulsionsfraktur als Folge einer unphysiologischen Krafteinwirkung, als die wahrscheinlichste Ursache für die Entstehung der beschriebenen knöchernen Veränderungen anzusehen.

## Literatur

- Birkeland, R. and L. H. Haakenstad (1968): Intracapsular bony fragments of the distal tibia in the horse. *J. Am. Vet. Med. Assoc.* 152, 1526–1529.
- Boero, M. J., S. K. Kneller, G. J. Baker, M. R. Metcalf and A. R. Twardock (1988): Clinical, radiographic and scintigraphic findings associated with enthesitis of the lateral collateral ligaments of the tarsocrural joint in Standardbred racehorses. *Equine Vet J* 20, 53–59.
- Foerner, J. J. (1992): Surgical treatment of selected conditions of the rear limb. In: *Equine Surgery*. Ed.: Aver, J. A. W.B., Saunders Company, Philadelphia, 1060–1065.
- Goodrich, L. R., S. S. Trostle and N. A. White II (1997): What is your diagnosis. *J. Am. Vet. Med. Assoc.* 210, 1277–1278.
- Grondahl, A. M., J. H. Jansen and J. Teige (1996): Accessory ossification centers associated with osteochondral fragments in the extremities of horses. *J Comp Path* 114, 385–398.
- Helal, B. (1995): Skeletal system In: *Gray's Anatomy*, 38<sup>th</sup> Edition. Ed: Williams, P. L., Churchill Livingstone, New York Edinburgh London Tokyo Madrid and Melbourne, 726.
- Jakovljevic, S., C. Gibbs and J. J. Yeats (1982): Traumatic fractures in the equine hock: A report of 13 cases. *Equine Vet J* 14, 62–68.
- McIlwraith, C. W. (1983): Surgery of the hock, stifle and shoulder. *Vet Clin North Am Equine Pract* 5, 350–354.
- McIlwraith, C. W., J. J. Foerner and D. M. Davis (1991): Osteochondritis dissecans of the tarsocrural joint: result of treatments with arthroscopic surgery. *Equine Vet J* 23, 155–162.

- De Moor, A., F. Verschooten, P. Desmet, M. Steenhaut, J. Hoorens and C. Wolf (1972): Osteochondrosis dissecans of the tibio-tarsal joint in the horse. *Equine Vet J* 4, 139–143.
- Nixon, A. J. (1996): Fractures and luxations in the hock. In: *Equine Fracture Repair*. Ed: Nixon, A. J., W.B. Saunders Company, Philadelphia London Toronto Montreal Sydney Tokyo, 260.
- Röthlisberger, R. (1989): Radiologische Untersuchung am krankhaft veränderten Sprunggelenk des Pferdes. Bern, Schweiz: Universität Bern; Inauguraldissertation.
- Shelley, J. and S. Dyson (1984): Interpreting radiographs 5: Radiologie of the equine hock. *Equine Vet J* 16, 488–495.
- Specht, T. E. and A. Moran (1990): What is your diagnosis. *J. Am. Vet. Med. Assoc.* 196, 1307–1308.
- Strömberg, B. and S. Rejnö (1978): Osteochondrosis in the horse. *Acta radiol Suppl.* 358, 139–152.
- Sullins, K. E. and T. S. Stashak (1983): An unusual fracture of the tibio-tarsal bone in a mare. *J. Am. Vet. Med. Assoc.* 182, 1395–1936.
- Tulleners, E. P. and C. F. Reid (1981): An unusual fracture of the tarsus in two horses. *J. Am. Vet. Med. Assoc.* 178, 291–294.
- Watrous, B. J., B. D. Hultgren and P. C. Wagner (1991): Osteochondrosis and juvenile spavin in equids. *Am J Vet Res* 52, 607–612.

Urs Röthlisberger

Veterinär-Chirurgische Klinik  
Universität Zürich  
Winterthurerstr. 260  
CH 8057 Zürich

Tel.: 0041 1 635 81 11

Fax: 0041 1 635 89 05

e-mail: roethlis@vetchir.unizh.ch